1931
Lane Medical Library

# Ostitis fibrosa und Kriegsdienstbeschädigung

---

Inaugural-Dissertation

zur Erlangung der Doktorwürde

der Hohen Medizinischen Fakultät

der Hessischen Ludwigs-Universität

zu Gießen

vorgelegt von

Fritz Walter

aus Klein-Karben

Gießen 1931

---

Gießener Studentenhilfe E. V.

Gedruckt mit Genehmigung
der Medizinischen Fakultät zu Gießen.

Referent: Privat-Dozent Dr. Büttner.

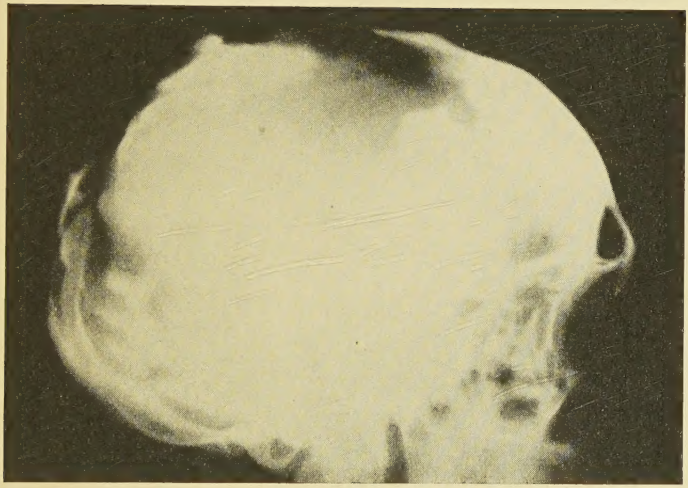

Digitized by the Internet Archive
in 2026

https://archive.org/details/IA40154005_0172

Da das kasuistische Material über Ostitis fibrosa localisata des Schädels nicht besonders reichhaltig ist, erscheint es gerechtfertigt, einen Fall einer derartigen Erkrankung, der in der hiesigen Medizinischen Klinik beobachtet wurde, und der bezüglich seiner Ätiologie nicht ganz uninteressant sein dürfte, zu veröffentlichen. Gerade über die Ätiologie der Ostitis fibrosa localisata wurde schon sehr viel gestritten, ohne daß es gelang, diese Frage einwandfrei zu klären.

**Anamnese:** 47 Jahre alter Patient, Familienanamnese ohne Besonderheit. Patient gibt an, vor dem Kriege nie ernsthaft krank gewesen zu sein. 1916 im Kriege wurde Patient verschüttet und erhielt durch einen Minensplitter eine Brustverletzung. Nach seinen Angaben ist er im Anschluß an die Verschüttung zwei Tage besinnungslos gewesen und hat außerdem Quetschungen an Rückenmark, Brust, Kopf und Beinen davongetragen. Nachdem er sich von diesen Verletzungen erholt hatte, ist ihm aufgefallen, daß sein Kopf nicht mehr gleichmäßig rund gewesen sei wie früher, sondern die Rundung sei an Schläfen und Stirn durch sich weich anfühlende Beulen unterbrochen gewesen. 1923 wurde eine dieser Beulen punktiert, und das Punktat sah nach Angaben des Patienten wie „geläutertes Öl" aus. Die Beule ging daraufhin zurück, doch trat bald wieder an einer anderen Stelle eine neue auf. Seit ungefähr drei Jahren seien diese Beulen verhärtet und hätten allmählich an Größe zugenommen. Der Patient wurde 1917 mit 33⅓% Rente vom Militär entlassen.

**Klagen:** Patient klagt schon nach kleinen Anstrengungen über Atembeschwerden und Schmerzen in der Brust. Er mußte seinen Beruf als Maurer aufgeben, weil er die Arbeit nicht leisten konnte. Auch die Arbeit in der eigenen Landwirtschaft kann er nicht leisten. Schon seit Jahren klagt er über Kopfschmerzen, die besonders des Nachts aufträten. Auch hat er seit etwa sechs Jahren neben den Beulen Dellen im Schädel bemerkt. Lues hat er angeblich nicht gehabt.

**Befund:** 172 cm großer, 77,3 kg schwerer Patient von leidlich gesundem Aussehen. Gesicht und Lippen leicht zyanotisch.

Augen: linke Pupille leicht entrundet, Pupillenspiel in Ordnung.
Hals: kein Kropf, keine Drüsen.
Brustkorb: gut gewölbt, leicht beweglich, Umfang: 98:103.
Wirbelsäule: etwas runder Rücken, kein Stauch- und Klopfschmerz.

Schädel: Im Bereich des linken Scheitelbeins oben in der Mittellinie und hinten rechts an der Grenze zwischen Scheitel und Hinterhauptsbein bis zu handtellergroße Knochendefekte. Über der rechten Schläfe eine fünfmarkstückgroße fluktuierende Schwellung.

Röntgenphoto: In erster Linie fällt eine Elongation resp. Überhöhung der Schädelbasis auf. Alle Knochen des Schädeldaches mit Ausnahme des Stirnbeins zeigen eine Reihe von Aufhellungen, so daß ein Bild entsteht ähnlich, wie es Schüller[1]) 1929 als Landkartenschädel beschrieben hat. Stellenweise ist von der Diploe überhaupt nichts mehr zu sehen.

Röntgenaufnahme des Herzens: Links unten im Herzschatten ein etwa 1 cm quadratgroßer Schatten (Splitter), der sich mit der Herzaktion zusammen bewegt. Der Splitter ist in keiner Ebene vom Herzschatten zu trennen. Demnach liegt er wahrscheinlich im Herzen. Tiefenbestimmung mit der Blendrandmethode: von vorne 9 cm, von hinten 5 cm. Wassermannsche Reaktion im Blut und Liquor negativ.

Diesem Befund, der in der Beobachtungszeit vom 18. III. bis 22. III. 1930 aufgenommen wurde, lasse ich nun das Ergebnis der Nachuntersuchung vom 21. August 1930 folgen. Diese Nachuntersuchung konnte den damals aufgenommenen Befund bestätigen, d. h. es hatte sich in fünf Monaten bis auf den Schädel nichts verändert.

Schädelbefund vom 21. August 1930: An der linken wie auch rechten Seite deutliche Auftreibung des Knochens vom linken Scheitelbein über die Medianlinie zum rechten Scheitelbein und nach hinten bis zum Hinterhauptsbein eine handtellergroße Geschwulst. Diese fühlt sich knochenhart an und ist in keiner Weise druckschmerzhaft. Die Haut über derselben ist leicht verschieblich. Am Scheitelbein auf der linken Seite und auf der rechten Seite zwischen Hinterhauptsbein und Scheitelbein befindet sich eine fünfmarkstückgroße fluktuierende Delle, während die am 18. III. beobachtete fünfmarkstückgroße fluktuierende Schwellung sich nicht mehr feststellen ließ.

Röntgen: Das Schädelphoto vom 21. August unterscheidet sich in keiner Weise von dem am 18. März aufgenommenen. Die röntgenologische Untersuchung der übrigen Knochen bestätigte, daß

es sich hier um eine Erkrankung handelt, die sich nur auf den Schädel beschränkt.

Wenn man ein solches Krankheitsbild sieht, denkt man wohl an eine Lues. Da sowohl im Liquor als auch im Blut keine Befunde dieser Art gefunden werden konnten, und da der Befund seit Jahren so gut wie stationär ist, kann aber Lues ausscheiden. Eine weitere Möglichkeit wäre die, daß es sich um einen Tumor handelt. Eine sichere Entscheidung darüber könnte eine Probeexzision bringen, doch erklärte sich der Patient mit einer solchen nicht einverstanden. Im übrigen sprechen gegen den Tumor dieselben Gründe wie gegen eine Lues, nämlich der stationäre Zustand der Krankheit. Schließt dieser einen Tumor auch nicht aus, so macht er ihn doch unwahrscheinlich. Es wurde schon darauf hingewiesen, daß das Röntgenbild eine gewisse Ähnlichkeit mit den Röntgenbildern hat, die Schüller[1]) 1929 publizierte; doch war der Verlauf bei diesen Fällen ein anderer. Auch waren die Befallenen durchweg jugendliche Individuen. So bleibt schließlich nichts anderes übrig, als eine Ostitis fibrosa localisata anzunehmen.

Da nun die Beschwerden nach einer im Jahre 1916 erlittenen Kriegsverletzung auftraten, so taucht die Frage auf, ob das heute 14 Jahre zurückliegende Trauma für die Entstehung des geschilderten Krankheitsbildes verantwortlich gemacht werden kann. In der Literatur sind eine Reihe von Fällen zu finden, bei welchen der Ostitis fibrosa ein Trauma vorausging. Die wichtigsten Fälle sind folgende:

Frangenheim[2]): Ein 22jähriger Mann aus gesunder Familie erlitt mit 16 Jahren im Jahre 1906 durch eine Luftschaukel einen Stoß gegen die linke Schläfe. Schläfe und Auge schwollen daraufhin an. Da das Auge in der Folgezeit öfters anschwoll, wurde er vom Militärdienst befreit. Im November 1912 trat an der Stirn eine taubeneigroße Geschwulst auf, die nach 14 Tagen bis auf eine 3 cm große, 1½ cm breite und hohe harte Stelle zurückging. Ende März 1913 plötzliches Anschwellen des linken Auges und eigentümliches Zucken. Keine Schmerzen und keine Doppelbilder. Bei der Untersuchung ist die ganze Schläfengegend sichtbar vorgewölbt bis zur Augenbraue, nach unten bis zum Jochbogen. Die Vorwölbung ist von knochenharter Konsistenz und unregelmäßiger, höckriger Beschaffenheit, aber nirgends druckschmerzhaft.

Wrede[3]): 6jähriges blasses Mädchen fiel ein Jahr vor der Aufnahme auf den Kopf. 4 Wochen später entstand unter frühzeitig einsetzender Facialislähmung oberhalb und vor dem linken Ohr eine langsam wachsende Anschwellung.

Boit[4]): 18jähriger junger Mann fiel im 6. Lebensjahr mit der Stirn gegen die Kante eines Schreibtisches. Es entstand eine Blut-

beule von über Taubeneigröße, die sich langsam aber wieder zurückbildete. Sie verhärtete und begann dann langsam größer zu werden. Etwa ein Jahr nach der Verletzung wurde eine Schwellung an der linken Stirnseite nahe der Schläfengegend festgestellt. Sie war etwa dreimarkstückgroß, nicht druckempfindlich und von leicht höckriger Oberfläche. Operation: Abmeißelung. 10 Jahre später erneute Aufnahme wegen einer Verdickung an derselben Stelle, die Patient seit etwa fünf Jahren bemerkt. Seit einigen Monaten drückende Kopfschmerzen, leicht müde bei geistigen Arbeiten.

Konjetzny[5]) beschreibt zahlreiche Fälle von Ostitis fibrosa localisata. Wenn auch nicht alle seine Fälle auf ein Trauma zurückzuführen gewesen sind, so traten jedoch dort, wo dies der Fall gewesen ist, schon meistens nach wenigen Monaten sehr starke Schmerzen auf, die die Patienten der Klinik zuführten.

Anschütz[6]) erklärt in der Diskussionsbemerkung zu dem Vortrag von Konjetzny: „Was die Ätiologie betrifft, so hat es sich in 8 von 26 Fällen um ein grobes Trauma gehandelt, von dem wir in 4 Fällen sagen müssen, es war sicher, daß das Trauma der Anfang war, in den anderen hochwahrscheinlich. Bei 11 Fällen müssen wir konstatieren, daß es als Akzidenz bei einer bestehenden Ostitis fibrosa eingetreten ist."

H. Flörken[7]) beschreibt 1921 einen Fall von Ostitis fibrosa, wobei es sich um eine 42jährige Frau handelt, die mit 19 Jahren auf die linke Hand fiel und dabei einen Speichenbruch davontrug, der disloziert ausheilte. 1917 bekam sie eine eitrige Entzündung des Zahnfleisches und verlor alle Zähne. 1918 traten im Anschluß an eine Grippe Schmerzen in den Armen und Beinen auf, die bald zurückgingen. Es entstand darauf eine langsam größer werdende Schwellung, die sich als eine Zyste erwies. Die Zyste wurde reseziert. 1921 kam es zur Spontanfraktur des linken Oberarms und Unterschenkels.

Warsow[8]) schildert zwei Fälle von Ostitis fibrosa des Calcaneus. Einem dieser Fälle liegt ein Trauma zugrunde. Die Patientin fiel 1916 auf die rechte Hacke, die daraufhin anschwoll. Die Schmerzen blieben in wechselnder Stärke bestehen. 1917 abermals Ausgleiten auf dem Bürgersteig während einer Graviditat. Daraufhin erneutes Anschwellen der rechten Hacke.

Ehrlich[9]) behandelt einen Fall von Ostitis fibrosa des Schädels. Hier handelte es sich um einen 35jährigen Patienten, der angibt, daß eine Verdickung des Schädels schon von Kindheit an bestehe. 1925 wurde das Leiden festgestellt. Auf Photos war eine Verdickung des Schädels sowohl vor der Dienstzeit wie auch während des Krieges festzustellen. Die Entstehung durch den

Militärdienst erscheint unwahrscheinlich; der Verfasser nimmt ein Geburtstrauma an.

Kraus und Citron[10]) beschrieben 1916 eine eigenartige Form von Ostitis fibrosa bei Kriegsteilnehmern, und zwar trat dieselbe an den Schienbeinen auf.

Groth und Franz[11]) hielten dieses von Kraus und Citron beschriebene Krankheitsbild für eine Ostitis fibrosa auf traumatischer Grundlage, und zwar denken sie sich dieselbe durch Druck der Stiefel hervorgerufen.

Dahs[12]) fand bei einem 23jährigen Mann, der im September 1924 und Januar 1925 durch Unfall einen Bluterguß im linken Knie erlitten hatte, im Januar 1928 eine Knochenneubildung im Gelenk und eine zystische Höhle im Tibiakondylus. Die Operation ergab Ostitis fibrosa.

Indem Zeiland und Dega[13]) auf Alikrogius hinwiesen, der einen Tumor am medialen Epikondylus des linken Femur bei einem 25jährigen Mann beschrieb — der Tumor entstand 5 Jahre nach einem Trauma — schildern sie folgenden Fall von Ostitis fibrosa: Ein 33jähriger Patient hatte vor zwei Jahren eine vorübergehende Schwellung des Knies, die ihm starke Schmerzen verursachte. Da er sich beim Radfahren öfter gegen das Knie stieß, entstand anhaltende Verschlechterung. Zur Erklärung des Entstehens geben sie zwei Faktoren an: 1. Hypercholesterinämie (240 mg anstatt normal 150—180). 2. Häufiges Trauma mit folgenden Blutergüssen, und, was ihnen wichtiger erscheint, mit Zerfall vieler Blutkörperchen an der erkrankten Stelle.

Ein 18jähriger Patient von Haberer[14]) hatte vor 10 Jahren den linken Oberschenkel gebrochen, der vollkommen ausgeheilt wurde. Erst vor drei Jahren trat eine leichte Verkrümmung an der Bruchstelle auf, und seit zwei Jahren bestehen starke ziehende Schmerzen.

Ein 55jähriger Patient von Willich[15]) bemerkte schon im 14. Lebensjahr eine zunehmende Verdickung und Verkrümmung des linken Ober- und Unterschenkels ohne irgendwelche Beschwerden. Mit 19 Jahren traten zum erstenmal Beschwerden auf, die den Patienten veranlaßten, sich operieren zu lassen. Während des Krankenlagers erlitt der Patient noch eine Spontanfraktur. Diese heilte gut aus, und er war wieder vollkommen beschwerdefrei. 41 Jahre nach dem ersten Manifestwerden der Erkrankung brachten Schmerzen im Oberschenkel den Patienten nun wieder in die Klinik. Diesen Fall möchte ich, trotzdem hier kein Trauma als Entstehungsursache der Ostitis fibrosa angegeben wurde, der Übersicht wegen hier vorwegnehmen und werde später noch einmal auf ihn zurückkommen.

Eine genauere Schilderung der von den einzelnen Autoren hier angegebenen Fälle würde über den Rahmen dieser Arbeit, die sich ja lediglich mit der traumatischen Genese der Ostitis fibrosa beschäftigen soll, hinausgehen. Wie schwer es ist, in allen Fällen, denen ein Trauma zugrunde liegt, das Trauma als ätiologisch wichtigsten Faktor anzunehmen, sollen die nun folgenden Berichte einzelner Autoren, die sich sehr genau mit der Ätiologie der Ostitis fibrosa befaßten, zeigen.

A. Gottesleben[16]) weist zur Beantwortung der Frage der Ätiologie der Ostitis fibrosa auf den von Newanlina in den Act. chir. scand. 1924 beschriebenen, wohl einzig dastehenden Fall hin. Dieser berichtete über eine faustgroße Zyste in der Ellenbeuge, die sich um einen schon 10 Jahre dort liegenden Fremdkörper entwickelt hat. Es fanden sich darin zwei fingerspitzgroße Holzbröckel. Da ein Bröckel am unteren Humerusende fixiert war, schließt Gottesleben auf eine starke Gewalteinwirkung auf den Knochen. Die Entstehung der Zyste erklärt er damit, daß durch chemisch-bakterielle Reizwirkung eine bindegewebige Gewebsproliferation zustande gekommen sei, die mit fibröser Degeneration der zertrümmerten Muskelpartie zur Narbe wurde und die Wand der Zyste ausmachte.

Nach Gottesleben hat Bennecke[17]) auf dem Pathologenkongreß in Berlin 1904 die Auffassung vertreten, daß die Entwicklung von Knochenzysten aus traumatischen Blutungsherden im Knochenherd vor sich gehen könne.

Pommer[18]) beschrieb 1919 einen Fall der Habererschen Klinik und folgerte, daß das Trauma nur dann eine Knochenzyste entstehen läßt, wenn ein Hämatom in der Markhöhle eines geschlossenen Knochenmantels unter einem gewissen hydrostatischen Druck steht, der infolge sekundärer Exsudation gesteigert wird und so allmählich zu einer atrophierenden Druckusur der Corticalis führt. Die Markblutung wird auch für die Bildung des reaktiven neuen Gewebes verantwortlich gemacht. Gottesleben folgert aus dem Fall von Newanlina: „Ein Trauma, bei dem ein Fremdkörper in den Knochen eingekeilt wird, ruft im Verlauf von 10 Jahren eine Zyste mit fibröser Wand hervor; obwohl also hier keine traumatische Genese wahrscheinlich ist, genügt diese nicht zur Zystenbildung, es muß eine reaktive Entzündung dabei sein, die zu dauernden Exsudationen führt.“ Da es sich bei seinen Fällen um Kinder handelt, schließt er ein Geburtstrauma nicht aus, zumal, wie er sagt, bei normalen Geburten schon 25% intrakranielle Schädigungen auftreten.

Hoffmeister[19]) erwähnt eine Anzahl von Autoren, die zur Klärung der traumatischen Entstehung der Ostitis fibrosa dies-

bezügliche Tierversuche ausführten. Enderlen[20]), Bajardy[21]), Haßler[22]), Lexer[23]) und Lotsch[24]) setzten bei Tieren durch Anbohren des Knochens Verletzungen und fanden später keine Veränderungen im Knochenmark. Da es sich hier ausschließlich um jugendliche Versuchstiere handelte, hält es Hoffmeister für möglich, daß bei den örtlich auftretenden Knochenzysten insbesondere im jugendlichen Alter die Schädigungen verhältnismäßig gering sind, so daß der Körper imstande ist, die Veränderung auf einen örtlichen Abschnitt des Knochensystems zu beschränken. Immerhin läßt sich aus seinen eigenen Versuchen der Schluß ziehen, daß die Entstehung der Knochenzysten im Sinne Pommers und Konjetznys aus Hämatomen, die durch ein Trauma entstanden sind, welches auch gering sein kann, verbunden mit einer Erweiterung der Knochengefäße sicher ist, daß es aber gerechtfertigt erscheint, als Grundlage eine allgemeine Schädigung des Organismus — welcher Art, ist noch unbestimmt — anzunehmen. Seiner Ansicht nach müßte bei der großen Zahl der Traumen die Zahl der Knochenzysten erheblich größer sein, wenn nicht zur Entstehung ein zweiter Faktor nötig wäre. Es kann daher, wie Lexer schon angenommen hat, eine rein traumatische Entstehung nicht die Ursache sein, sondern es muß eine allgemeine Schädigung des Organismus vorhanden sein.

Boit[4]) kam bei der kritischen Durchsicht der Literatur über Ostitis fibrosa zu dem Ergebnis, daß durch chronisch entzündliche Vorgänge ganz besonders im Knochengewebe tumorähnliche Wucherungen entstehen können, so daß eine sichere Entscheidung, ob Tumor oder entzündliche Wucherungen, unter Umständen große Schwierigkeiten bereitet oder gar unmöglich ist. Für die Mehrzahl der als Ostitis fibrosa bekannten Knochenveränderungen und Wucherungen stellt er sich auf den von v. Recklinghausen[25]) vertretenen Standpunkt, daß sie entzündlicher Natur sind. Während aber v. Recklinghausen abgesehen von einer Disposition im Zusammenhang mit Rachitis für die Entstehung im wesentlichen mechanische Reize gelten läßt, hält er für wahrscheinlicher, daß Vorgänge verschiedener Art in Betracht kommen, für die Ostitis fibrosa hauptsächlich chemische, insbesondere toxische, die wahrscheinlich durch Stoffwechselstörungen, besonders durch abnorme innere Sekretion ausgelöst und unterhalten werden. Ob bei der zirkumskripten Ostitis fibrosa[14]) ähnliche Vorgänge in minimalster Intensität den Zustand bedingen, den er als Disposition bezeichnet, ist nicht bekannt. Als auslösende Momente kommen seiner Meinung nach traumatische und infektiös toxische in Betracht.

von Mikulicz[26]) erklärte 1904 im Zentralblatt für Chirurgie über Ostitis fibrosa folgendes: „1. Es handelt sich um eine Krank-

heit der Wachstumsperiode. 2. Die Erkrankung betrifft vorwiegend die langen Röhrenknochen, und zwar diejenigen Abschnitte, welche dem stärksten Wachstum entsprechen. 3. In den meisten Fällen spielt ein initiales Trauma eine Rolle; dasselbe liegt mehrere Monate, meistens noch weiter zurück. 4. Es handelt sich um einen vollkommen gutartigen Prozeß.

Nach Mandl[27]) wird dem Trauma von den neueren Autoren eine viel größere Bedeutung beigelegt als früher. So hält Konjetzny die lokalisierte Ostitis fibrosa für ein rein örtliches Leiden, das als Folge einer abgegrenzten Gewalteinwirkung entsteht. Mandl glaubt jedoch, daß nach den letzten Erkenntnissen für die lokalisierte Form endgültig der Nachweis erbracht ist, daß sie eine Folge der von Pommer und Looser beschriebenen Markhämatome darstelle, während für die generalisierte Ostitis fibrosa Störungen des endokrinen Systems in Frage kommen. Da die Tierversuche von Lexer und Lotsch bezüglich der traumatischen Entstehung der Knochenzysten negativ ausgefallen sind, hält Mandl wie auch Hoffmeister es für bewiesen, daß ein Trauma allein nicht zu den für Ostitis fibrosa charakteristischen Veränderungen führt, denn dann würde dieses Leiden viel häufiger beobachtet werden müssen, als dies tatsächlich der Fall ist. Er macht Vorgänge innersekretorischer Natur dafür verantwortlich. Auch sollen klinisch nicht nachweisbare Änderungen im Knochensystem entstehen. Das Trauma ist dann nur auslösender Faktor.

Nach Looser[28]), der in seiner Arbeit über die Zysten und braunen Tumoren der Knochen sechs genau durchuntersuchte Fälle erwähnt, tritt das fibröse Mark bei der sogenannten Ostitis fibrosa von v. Recklinghausen außer durch Reizwirkungen oder Organisation von Blutungen auch an den mechanisch irritierten Stellen des Knochens, und zwar in der Umgebung der mechanisch irritierten Knochenbälkchen und später durch konfluierte Einzelherde in ganzen Knochenabschnitten auf. Der Umbau des Knochens, d. h. die lakunäre Resorption des alten Knochens und die gleichzeitige Bildung von neuen geflechtartigen Knochen ist seiner Ansicht nach eine typische gesetzmäßige Folge dieser Irritation. Die Zysten sollen die Folgen der Druckwirkungen von Knochenblutungen sein, die braunen Tumoren dagegen aus blutgefüllten Zysten oder aus umschriebenen Blutungen im Markgewebe infolge Durchwachsung derselben durch das zellreiche riesenzellhaltige Gewebe der osteogenetischen Schichten entstehen. Dies erklärt, wie er weiter schreibt, alle Erscheinungen der sogenannten Ostitis fibrosa, nämlich den Umbau des Knochens, die Zysten und die braunen Tumoren aus mechanischen Einwirkungen auf den Knochen. Diese mechanische Einwirkung führt seiner

Meinung nach hauptsächlich im jugendlichen Alter zur Ostitis fibrosa, weil hier am leicht biegsamen Knochen ein Trauma leicht zu Markblutungen führen kann, ohne eine Fraktur zu erzeugen.

Sehr ablehnend gegenüber der traumatischen Genese der Ostitis fibrosa verhält sich E. Bergmann[29]), indem er wörtlich schreibt: „Viel Anklang hat diese Auffassung nie gefunden. Gewiß werden Traumen auch häufig bei den sicheren Fällen von Ostitis fibrosa angegeben, doch sind diese Angaben mit tunlicher Vorsicht zu gebrauchen. Die ursächlichen Zusammenhänge sind um so unwahrscheinlicher, als von manchen Autoren auch Traumen herangezogen werden, bei denen bis zum Eintritt der Erkrankung Jahre, sogar Jahrzehnte verstrichen sind. Schließlich müßte man, wie Lexer betont, bei der Häufigkeit von Traumen viel mehr Fälle von Ostitis fibrosa sehen."

Auch F. Lotsch[24]) hält eine rein traumatische Entstehung für ausgeschlossen, da die Krankheit auch an Knochenteilen auftritt, die kein Trauma erlitten haben. Die Frakturen sind seiner Ansicht nach nicht die Ursache, sondern die Folge der Erkrankung. Doch will er den dauernd wirksamen mechanischen Kräften, den Zug- und Druckspannungen von v. Recklinghausen eine Mitwirkung nicht absprechen und hält in diesem Rahmen ein Trauma als Gelegenheitsursache für durchaus diskutabel.

Willich[15]) zeigte uns bei seinem eingangs erwähnten Fall, daß es wohl möglich ist, daß die Ostitis fibrosa Jahrzehnte nach dem ersten bzw. zweiten Auftreten latent geblieben ist. Bezüglich der traumatischen Ätiologie stimmt er jedoch völlig Frangenheim[2]) zu mit der Einschränkung, daß es nicht für alle Fälle von Knochenzysten Geltung habe. Ein ausgesprochen schweres Trauma konnte er unter 23 Fällen nur fünfmal feststellen. Die anderen angegebenen Traumen sind geringfügiger Art, so daß sie als gegenstandslos betrachtet werden können. Er neigt zu der Ansicht, daß das Trauma nur eine von den verschiedenen ätiologischen Komponenten darstellt und gelegentlich vielleicht durch Hämatombildung den bis dahin latenten Prozeß des Patienten zur Geltung bringt. Nur in den wenigsten Fällen ist seiner Ansicht nach ein wirkliches Trauma wie heftiger Schlag gegen die Tibia usw. wohl mit der diesem Trauma folgenden Hämatombildung die erste Ursache der Entwicklung eines Herdes von Ostitis fibrosa.

Auf Grund der angeführten Literatur sieht man, wie sehr die Meinungen der Autoren über die Ätiologie der Ostitis fibrosa auseinandergehen. Was nun die Beurteilung meines Falles betrifft, so wird sie besonders dadurch erschwert, daß ich den Patienten erst 14 Jahre nach dem erlittenen Trauma zu sehen bekam. Er wurde der hiesigen Medizinischen Klinik zur Begut-

achtung überwiesen. Bei den angeführten Fällen von Frangenheim haben wir gesehen, daß mit Ausnahme eines Falles immer ein Trauma angegeben wurde, und daß der Beginn des Leidens weit zurücklag. Wenn es sich auch hier fast ausschließlich um Fälle des jugendlichen Alters handelt, so zeigen sich doch neben noch anderen erwähnten Fällen, daß es entgegen der Auffassung von E. Bergmann möglich ist, daß eine mehr oder weniger große Zeitspanne zwischen Trauma und Ausbruch der Erkrankung liegen kann. Daß bei meinen Patienten eine Disposition zur Erkrankung vorgelegen, und daß das Trauma nur als auslösendes Moment in Frage käme, erscheint mir um so unwahrscheinlicher, als der Patient keine Rachitis gehabt und auch keine Zeichen überstandener Rachitis aufweist und vor dem Unfall niemals ernstlich krank gewesen ist. Wäre eine Disposition vorhanden gewesen, so wäre dieselbe meiner Meinung nach schon durch früher stattgehabte Traumen ausgelöst worden, zumal der Patient als Maurer einen Beruf ausübte, bei dem Traumen stärkerer wie auch geringfügiger Natur keine Seltenheit sind.

Zur Frage, ob das Trauma ursächlich an der Entstehung des Leidens beteiligt ist, ist folgendes zu sagen: Der Patient war vor dem Kriege und auch während der ersten beiden Kriegsjahre vollkommen gesund. 1916 erlitt er eine Verschüttung und damit die eingangs geschilderten Verletzungen. Von diesem Zeitpunkt an läßt sich bis auf den heutigen Tag eine Kette von Symptomen und Beschwerden feststellen. Zunächst litt der Patient an Kopfschmerzen und bemerkte auch bald zahlreiche Beulen an seinem Kopf. 1923 führte ihn eine dieser Beulen zum Arzt. Die Entstehung der Erkrankung liegt also mit an Sicherheit grenzender Wahrscheinlichkeit zwischen 1916 und 1923. Wir wissen von der Ostitis fibrosa, daß sie sich sehr langsam weiterentwickelt. Wenn 1923 eine große Zyste dagewesen ist, dann ist es sehr wohl möglich, daß der Beginn schon Jahre zurückgelegen hat, und da liegt es auf der Hand, das schwere Trauma im Jahre 1916 anzuschuldigen. Damit erhebt sich die wichtige Frage, ob man diese Veränderungen am Schädel als Kriegsdienstbeschädigung anerkennen muß. Vom medizinischen Standpunkt aus ist diese Frage befriedigend nicht eher zu lösen, als bis die Ätiologie der Ostitis fibrosa geklärt ist. Derartige Bedenken können in der Rechtsprechung keine Geltung haben. Kommt der Patient direkt oder indirekt durch dieses Leiden zu Tode, so muß eine Entscheidung gefällt werden, ganz gleichgültig, ob diese Entscheidung medizinisch gut fundiert ist oder nicht. Wir sahen, daß ein Teil der Autoren ein Trauma als Ursache anerkennt. Stellt man sich auf diesen Standpunkt, dann ist die Entscheidung einfach. Andere Autoren glauben mehr an

eine innersekretorische Genese. Nimmt man eine solche an, dann besteht immer noch die Möglichkeit, daß ein Trauma auslösend wirkt. In diesem Fall müßte man eine Kriegsdienstbeschädigung im Sinne einer Verschlimmerung annehmen. Hiergegen könnte man vielleicht einwenden, daß die Aussicht, im Laufe seines Lebens einen Unfall zu erleiden, für alle Menschen mit großer Wahrscheinlichkeit gegeben ist, daß also der Ausbruch der Krankheit mit Wahrscheinlichkeit auch ohne Kriegsdienst zu erwarten gewesen wäre. Das würde heißen, daß die Ostitis fibrosa bei diesem Patienten einen „schicksalsgemäßen" Verlauf genommen hätte. Bei unseren mangelhaften Kenntnissen über die Ostitis fibrosa können wir die eben erwähnte Anschauung nicht widerlegen, aber auch nicht beweisen. Diese Entscheidung würde also eine unbillige Härte bedeuten, und wir möchten den alten Satz des römischen Rechts: „in dubio pro reo" auch hier angewendet wissen, d. h. die Folgen mangelhafter Kenntnisse der medizinischen Wissenschaft hat in diesem Fall der Staat und nicht der Rentenempfänger zu tragen. Die gleichen Erwägungen gelten für den Fall, daß man die Ostitis fibrosa als Konstitutionsanomalie betrachtet. Auch in diesem Falle ist das schwere Trauma in der Anamnese nicht außer Betracht zu lassen. Aus medizinischen und rechtlichen Gründen sehen wir die Ostitis fibrosa in diesem Falle als Kriegsdienstbeschädigung im Sinne des Gesetzes an, wobei wir die Frage offen lassen müssen, ob die Kriegsdienstbeschädigung direkt als solche oder im Sinne einer Verschlimmerung anerkannt werden muß.

Zum Schluß meiner Arbeit ist es mir eine angenehme Pflicht, Herrn Geh. Medizinalrat Professor Dr. Voit meinen verbindlichsten Dank auszusprechen für die gütige Überlassung des Materials. Ferner danke ich Herrn Privatdozent Dr. Büttner für die Anregung zu dieser Arbeit und bereitwilligst gewährte Unterstützung.

## Literatur.

1. Schüller, Med. Klin. 1929 Nr. 16.
2. Frangenheim, Beitr. z. klin. Chir. 1914 Bd. 90.
3. Wrede, Zentralbl. f. Chir. 1908.
4. Boit, Arch. f. klin. Chir. 1912, 97.
5. Konjetzny, Arch. f. klin. Chir. 1922 Bd. 121.
6. Anschütz, Diskussionsbemerkung z. d. Vortrag v. Konjetzny, Chirurgenkongreß 1922. Arch. f. kl. Chir. Bd. 121.
7. H. Flörken, Zentralbl. f. Chir. 1921. 2. Teil.
8. Warsow, Dt. Zeitschr. f. Chir. 1923. 181.

9. Ehrlich, Fortschr. auf d. Gebiet d. Röntgenstrahlen. 1928. Bd. 38.
10. Kraus u. Citron, Dt. Med. Wochenschr. Nr. 28.
11. Groth u. Franz, Zentralbl. f. Pathol. Anat. 1917.
12. Dahs, Dt. Ztschr. f. Chir. 1928. 212.
13. Zeiland u. Dega, Arch. f. klin. Chir. 1928.
14. Haberer, Arch. f. klin. Chir. 1907. 82.
15. Willich, Arch. f. klin. Chir. 1928. 152.
16. A. Gottesleben, Dt. Ztschr. f. Chir. 1927. 203, 204.
17. Bennecke, Pathologenkongreß Bln. 1904.
18. Pommer, Arch. f. Orthop. Chir. 17.
19. Hoffmeister, Dt. Ztschr. f. Chir. 1929. 217.
20. Enderlen, Dt. Ztschr. f. Chir. 52.
21. Bajardy, Bruns Beitr. z. klin. Chir. 142.
22. Haßler, Arch. f. klin. Chir. Bd. 50.
23. Lexer, Arch. f. klin. Med. 81.
24. Lotsch, Arch. f. klin. Chir. 1915. 107.
25. v. Recklinghausen, Rachitis und Osteomalazie. 1910.
26. Mikulicz, Zentralbl. f. Chir. 1904.
27. Mandl, Arch. f. klin. Chir. 1926. 143.
28. Looser, Dt. Ztschr. f. Chir. 1925. 189.
29. E. Bergmann, Arch. f. klin. Chir. 1925. 136.

## Lebenslauf.

Ich, Fritz Walter, bin geboren am 4. Mai 1906 in Klein-Karben. Nach Absolvierung des Gymnasiums zu Friedberg bestand ich am 28. Februar 1925 die Reifeprüfung. Ich begann im S.S. 1925 das medizinische Studium an der Universität in Gießen und bestand dort am 28. Juli 1928 die medizinische Vorprüfung. Nachdem ich im W.S. 1928/29 in München und im S.S. 1929 in Würzburg mein Studium fortgesetzt hatte, kehrte ich im W.S. 1929/30 nach Gießen zurück, woselbst ich am 16. Juni 1931 mein Staatsexamen bestand.